

Persönliche PDF-Datei für Peter Gehrke, Carsten Fischer, Octavio Weinhold, Günter Dhom

Mit den besten Grüßen vom Georg Thieme Verlag

www.thieme.de

Das konometrische Konzept für implantatgetragene Einzelkronen: die definitive Befestigung ohne Zement oder Schrauben

DOI 10.1055/a-1374-1223

ZWR – Das Deutsche Zahnärzteblatt 2021; 130:
85–92

Dieser elektronische Sonderdruck ist nur für die Nutzung zu nicht-kommerziellen, persönlichen Zwecken bestimmt (z. B. im Rahmen des fachlichen Austauschs mit einzelnen Kollegen und zur Verwendung auf der privaten Homepage des Autors). Diese PDF-Datei ist nicht für die Einstellung in Repositorien vorgesehen, dies gilt auch für soziale und wissenschaftliche Netzwerke und Plattformen.

Verlag und Copyright:

© 2021. Thieme. All rights reserved.
Georg Thieme Verlag KG, Rüdigerstraße 14,
70469 Stuttgart, Germany
ISSN 0044-166X

Nachdruck nur
mit Genehmigung
des Verlags

 **Thieme**

Das konometrische Konzept für implantatgetragene Einzelkronen: die definitive Befestigung ohne Zement oder Schrauben

Peter Gehrke, Carsten Fischer, Octavio Weinhold, Günter Dhom

Bei der Befestigung von implantatgetragenen Einzelzahnversorgungen konnte sich der Behandler bisher zweier erprobter, aber nicht vollkommen risikofreier Verfahren bedienen: Verschrauben oder Zementieren. Beide Fixierungsarten können jedoch zu biologischen oder technischen Komplikationen führen, und einen Einfluss auf den prothetischen Nachsorgeaufwand von Implantatpatienten haben. Mit dem konometrischen Konzept wurde kürzlich die Möglichkeit der konischen Kupplungsretention zur Fixierung von Einzelkronen vorgestellt, die diese prothetischen Komplikationen vermeiden soll. Als Vorteile gelten dabei die Vermeidung von Zementen oder der Verzicht auf zusätzliche Halteschrauben, die Ausbildung eines anatomischen Weichgewebsprofils sowie die Verwendung kostengünstiger präfabrizierter Komponenten.

Einleitung

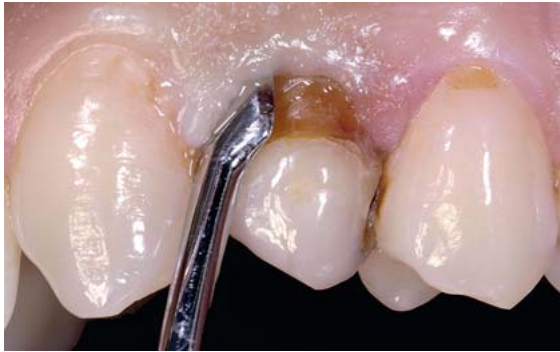Festsitzende implantatgetragene Versorgungen gelten aufgrund ihrer guten klinischen Langzeitergebnisse als hochwertige Behandlungsalternative für den Ersatz einzelner oder mehrerer Zähne [1,2]. Grundsätzlich kann die Befestigung einer Implantatsuprakonstruktion entweder durch Verschraubung oder Zementierung erreicht werden. Neben der persönlichen Präferenz des Behandlers und den relativen Vor- und Nachteilen in der klinischen Anwendung der jeweiligen Befestigungstechnik, kann die Art der Fixierung einen Einfluss auf den prothetischen Nachsorgeaufwand von Implantatpatienten haben. Umfangreiche systematische Übersichtsarbeiten zu verschraubten versus zementierten Versorgungen haben gezeigt, dass beide Arten der Fixierung das klinische Ergebnis in unterschiedlicher Weise beeinflussen und dass keine der beiden Retentionsarten im Verhältnis zur anderen deutlich vorteilhafter ist [3,4]. Bei zementierten Rekonstruktionen traten mehr biologische Komplikationen auf, wie z.B. der krestale Knochenabbau von mehr als 2 mm in Folge von unentdeckten Zementresten, während bei verschraubten Versorgungen vermehrt technische Komplikationen auftraten, wie z.B. die Lockerung der Halteschraube oder deren Fraktur. Neben der Art der Fixierung können auch die einzelnen Komponenten, das Design der Konstruktion und die verwendeten Materialien die Inzidenz von prothetischen Komplikationen beeinflussen. In diesem Zusammenhang haben systematische multivariate Analysen gezeigt, dass verschraubte und zementierte Versorgungen in Bezug auf die Komplikationsrate grundsätzlich gleichwertig sind, jedoch wur-

de eine höhere Rate an technischen und biologischen Komplikationen bei zementierten Versorgungen beobachtet [5].

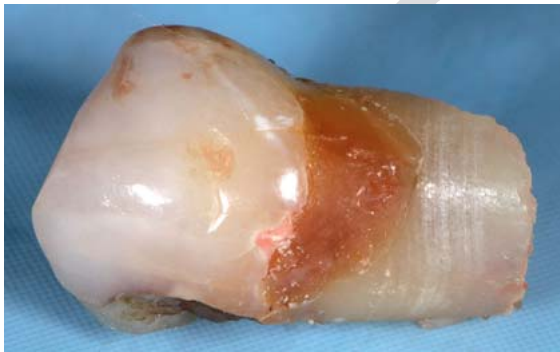Um die zuvor genannten, im Zusammenhang mit der Befestigung von Implantatversorgungen stehenden Komplikationen zu vermeiden, wurde kürzlich die Möglichkeit der konischen Kupplungsretention zur Fixierung von Einzelkronen vorgestellt [6]. Bei diesem konometrischen Konzept wird eine Konus-in-Konus-Verbindung zwischen dem Implantatabutment und der Krone zur Fixierung eingesetzt (► **Abb. 1**). Das System besteht aus einer koni-



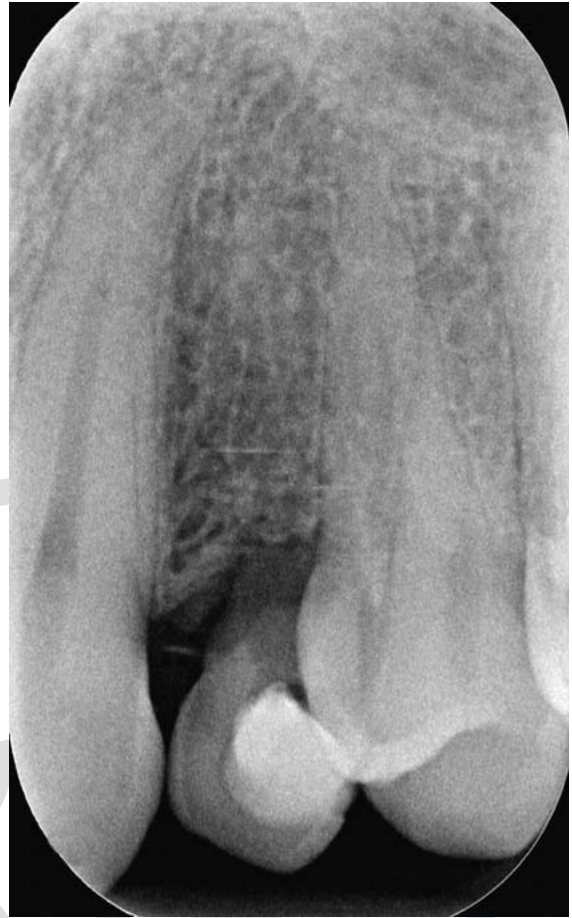► **Abb. 1** Komponenten des konometrischen Acuris-Konzepts mit CAD/CAM-generierter Zirkonkrone am Beispiel des XiVE Implantatsystems (von links nach rechts): Titannitrid-Kappe (TiN), konometrisches Abutment (0°/gerade) mit Friktionsfläche und Antirotationsschutz, XiVE Implantat mit Innensechskant, extraoral verklebte Zirkonkrone auf TiN-Kappe und final inseriertes Abutment im Implantat mit fixiertem Kronen-Kappen-Komplex.



► **Abb. 2** Aufgrund der Nichtanlage von Zahn 22 kam es bei dem Patienten im Wechselgebiss zu einer Mesialisierung des Eckzahns in die Position des fehlenden seitlichen Schneidezahns und langem Erhalt des Milchmolaren (64) in der eigentlichen Regio des Eckzahns.



► **Abb. 3** Zustand des stark resorbierten Milchmolaren (64) nach Exzision.

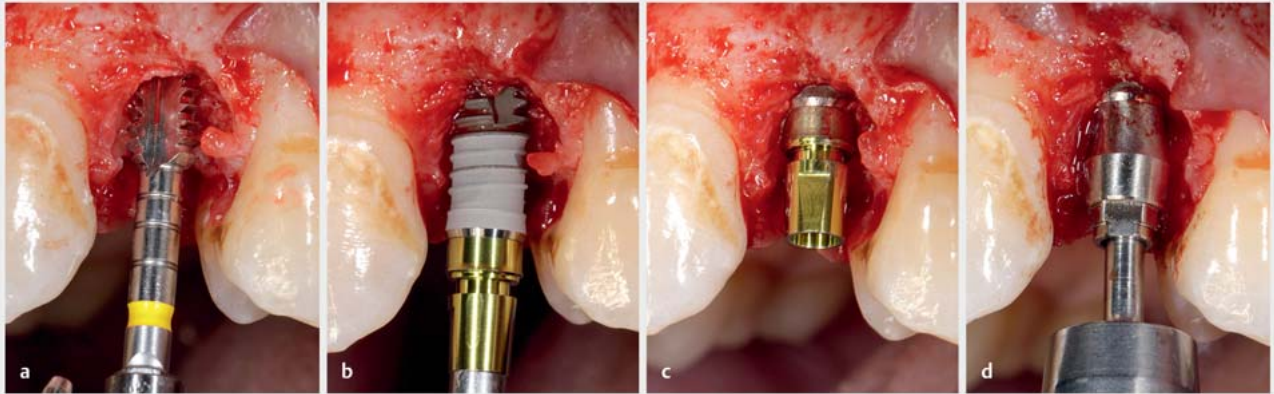


► **Abb. 4** Röntgen-Einzelbild des Milchmolaren (64) und der Nachbarzähne vor der Exzision.

schen titannitridbeschichteten (TiN) Kappe, die extraoral in eine Vollkeramikkrone zementiert und anschließend durch Friktion auf dem konischen Abutment (Acuris Cap/Acuris Abutment, beide Dentsply Sirona Implants, Mölndal, Schweden) befestigt wird. Die definitive Implantatkronen wird also ohne zusätzliche Verschraubung oder Zementierung auf dem Abutment fixiert. Die Retention dieses konometrischen Systems wird durch reine Friktion der Konusflächen erreicht. Bei adäquater Insertionskraft wird der zervikale Rand der TiN-Kappe leicht aufgeformt, wodurch eine elastische Fixierungsspannung der Kappe über dem Abutment entsteht. Das Acuris-Konzept unterscheidet sich von bisher veröffentlichten konometrischen Ansätzen, weil der Verklebungsvorgang zwischen Kappe und Keramikkronen extraoral durch eine ZahntechnikerIn im Labor erfolgt. Diese Besonderheit ist durch einen integrierten Rotationsschutz des Aufbaus möglich. Die Friktion der Konusverbindung wird nur bei einem vollständigen und korrekten Sitz der TiN-Kappe auf dem Abutment erreicht. Die Nitridbeschichtung der Kappe wird industriell mittels eines Plasmaschichtverfahrens erzielt. Bei diesem Prozess werden Titan- und Stickstoffionen mit

TiN kombiniert und molekular an das Titansubstrat der Kappe gebunden. Studien beschreiben TiN als chemisch inert, biokompatibel sowie plaque- und bakterienhemmend [7, 8]. Aufgrund seines goldenen Farbtons erreicht TiN einen ästhetisch angenehmen warmen Ton unter der periimplantären Mukosa, wodurch ungewollte Verfärbungen der Schleimhaut vermieden werden [9, 10].

Der klinische Einsatz von konometrischen Systemen unterschiedlicher Gestaltung zeigte erfolgversprechende prothetische Ergebnisse. Hybrid-Kunststoff-Konstruktionen, Brücken und Einzelkronen aus Lithiumdisilikat oder monolithischem Zirkonoxid, die durch konische Friktion verankert wurden, zeigten nur minimale technische Probleme und gesunde periimplantäre Weichgewebsverhältnisse [11–16]. Als Vorteile dieses Konzepts werden die Vermeidung von Zementen oder der Verzicht auf zusätzliche Halteschrauben, die Ausbildung eines anatomischen Weichgewebsprofils, die einfache Pflege und die Verwendung kostengünstiger präfabrizierter Komponenten genannt.

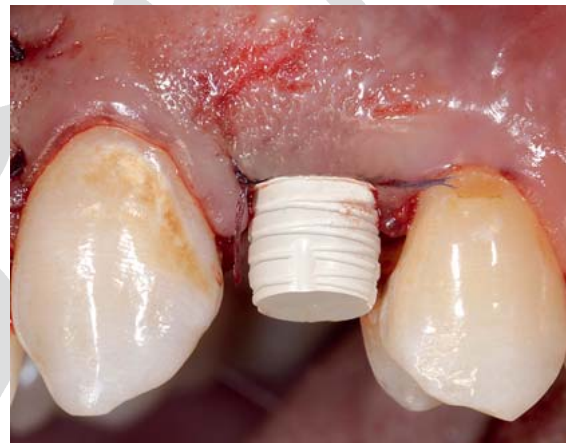


► **Abb. 5** Implantatbettaufrichtung (a) und Implantatinsertion (b, c) in Regio 23 (Xive S Implantat, D 3,8 mm/L11). Auswahl und Einsetzen des an die Mukosadicke angepassten konometrischen Acuris-Aufbaus (d).

Klinische Falldokumentation

Ein Patient Anfang 30 mit stark resorbiertem Milchmolar (64) stellte sich aufgrund der zunehmenden Lockerung des persistierenden Milchzahns mit Beschwerden in der Praxis vor. Aufgrund der Nichtanlage des permanenten, linken, oberen, seitlichen Schneidezahns (22) kam es bei dem Patienten im Wechselgebiss zu einer Mesialisierung des linken, oberen Eckzahns (23) in die Position des fehlenden seitlichen Schneidezahns und langem Erhalt des Milchmolaren (64) in der eigentlichen Regio des Eckzahns. Die Nichtanlage von Zähnen ist ein relativ häufig anzutreffendes Phänomen. Bei 4,5% der Bevölkerung sind die zweiten oberen Prämolaren und bei ca. 1,7% die oberen seitlichen Inzisivi nicht angelegt [17]. Die Patientenanamnese offenbarte keine systemischen Erkrankungen und die Nachbarzähne waren intakt und zeigten keine pathologischen parodontalen Sondierungstiefen. Nach klinischer und radiologischer Untersuchung hat sich der Patient, nach ausführlicher Beratung über die möglichen Therapiealternativen, zu einer Extraktion des gelockerten Milchbackenzahns und anschließender Sofortimplantation mit temporärer Sofortversorgung entschieden (► **Abb. 2**, **Abb. 3** und **Abb. 4**).

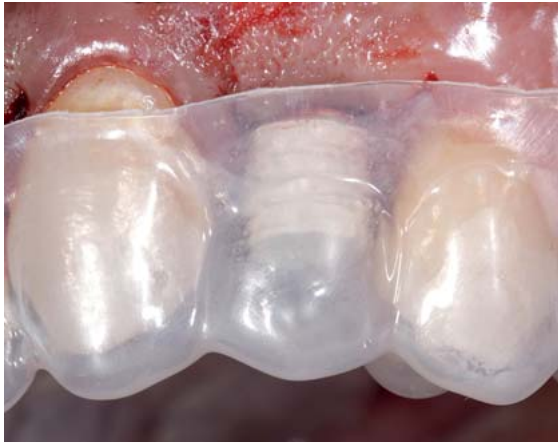Die Implantation in Regio 23 erfolgte unter Beachtung der orovestibulären sowie der mesiodistalen Ausrichtung (Xive S Implantat, D 3,8 mm/L11, Dentsply Sirona Implants, Mölndal, Schweden). Der eigentliche Acuris-Workflow beginnt nach der Implantatinsertion mit der Auswahl und dem Einsetzen des an die Mukosadicke angepassten konometrischen Aufbaus (► **Abb. 5**). Das Acuris Abutment – im dokumentierten Fall mit geradem Aufbau und 4,5 mm Aufbaudurchmesser – wird mit 24 Ncm festgezogen. Nach primärem Nahtverschluss erfolgte über eine konometrische provisorische Kappe (Temporization Cap) und eine zuvor erstellte Tiefziehfolie und Pro-



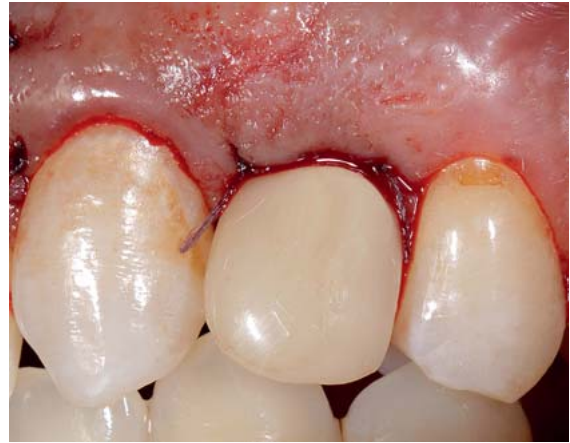► **Abb. 6** Nach primärem Nahtverschluss erfolgt das Aufsetzen der konometrischen provisorischen Kappe mit Klemmvorrichtung (Temporization Cap).

visorienkunststoff (z. B. LuxaTemp) die Herstellung einer temporären Kunststoffeinzelskrone (► **Abb. 6**, **Abb. 7** und **Abb. 8**).

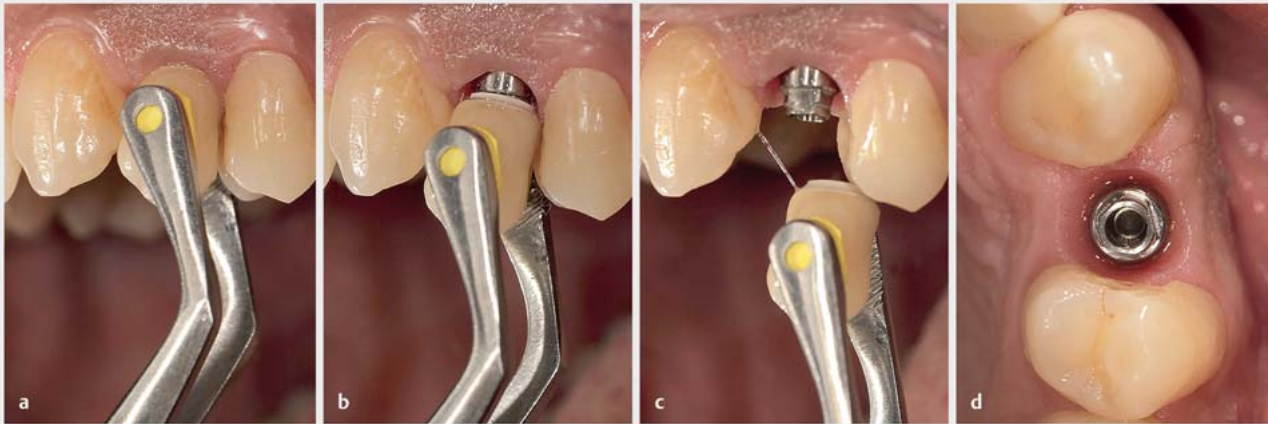
Wenn ein Provisorium nicht erforderlich ist, wie z. B. bei einem 2-zeitigen Vorgehen in der Spätversorgung, wird das Abutment bis zur Fertigstellung der finalen Krone mit einer konometrischen, nicht indexierten Einheilkappe aus PEEK geschützt (Healing Cap). Nach erfolgreicher Osseointegration des Implantats und Ausbildung eines anatomischen Emergenzprofils mit stabiler und gesunder periimplantärer Mukosa kann die temporäre Versorgung mittels Kronenzange entfernt werden (► **Abb. 9**), um anschließend eine geschlossene Abformung über eine indexierte Abdruckkappe aus PEEK (mit Snap-on-Funktion) vorzunehmen (► **Abb. 10** und **Abb. 11**).



► **Abb. 7** Tiefziehfolie zur Chair-Side-Herstellung der provisorischen Krone mit provisorischem Kunststoff.

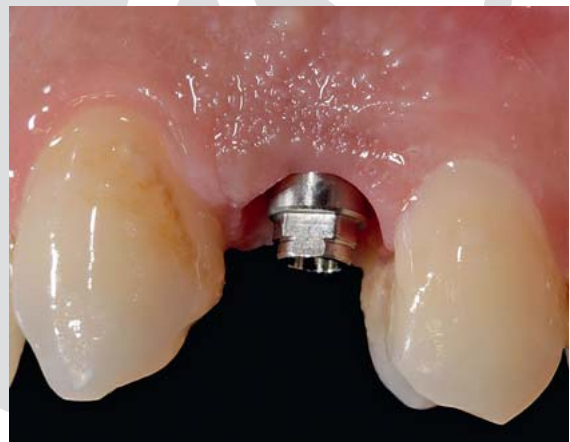

► **Abb. 8** Temporäre Acuris-Krone aus Provisorienkunststoff nach Implantatinsertion in situ.

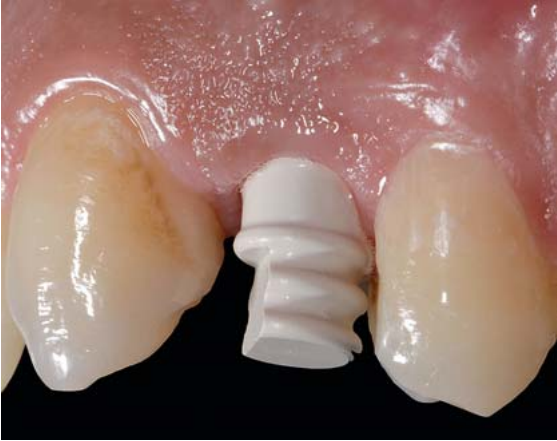

► **Abb. 9** Nach der Osseointegration des Implantats und Ausbildung eines anatomischen Emergenzprofils mit stabiler und gesunder periimplantärer Mukosa kann die temporäre Versorgung mittels Kronenzange entfernt werden (a–c). Okklusale Ansicht des Emergenzprofils (d).

Die Herstellung der Krone im Labor folgt in der Zahntechnik in gewohnten Arbeitsschritten. Das konometrische Laboranalog wird in die Abformkappe eingesetzt (Snap-on) und ein Meistermodell mit Kunststoff-Mukosamaske angefertigt. Der Zahntechniker modelliert die Krone über eine konometrisch geformte Laborkappe aus Titan mit definiertem marginalen Rand. Die ausgearbeitete Krone wird von der Laborkappe abgezogen und auf die formidentische finale TiN-Kappe mit Retentionsrillen indexiert aufgesetzt. Da die Krone extraoral im Labor zementiert wird, lässt sich überschüssiger Zement rückstandslos entfernen. Nach laborseitiger Fertigstellung des Kronen-Kappen-Komplexes wird im klinischen Vorgehen die provisorische Krone entfernt und die definitive Acuris-Krone gemäß der Indexierung „handfest“ auf den Aufbau aufgesetzt. Die eigentliche Befestigung über den Konus erfolgt mit einem speziellen Befestigungsinstrument, das die Krone über einen Federimpuls mit voreingestellter



► **Abb. 10** Zustand der periimplantären Gewebe nach Abnahme der temporären Versorgung.



► **Abb. 11** Über eine indexierte Abdruckkappe aus PEEK mit Snap-on-Funktion wird eine geschlossene Abformung mit Silikonmaterial und individuellem Löffel genommen.

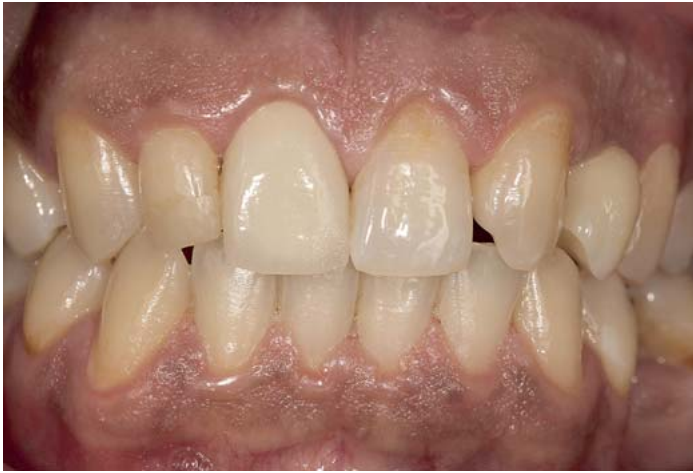Impulsstärke auf dem Abutment fixiert (► **Abb. 12**). Dazu wird das Befestigungsinstrument okklusal auf die Krone aufgesetzt und der Federmechanismus ausgelöst. Damit sind eine klinisch stabile Friktion und ein dauerhafter Halt erreicht (► **Abb. 13** und **Abb. 14**). Bei Bedarf kann die Krone mit einer kompatiblen Kronenzange abgenommen und ohne Friktionsverlust wieder aufgesetzt werden.



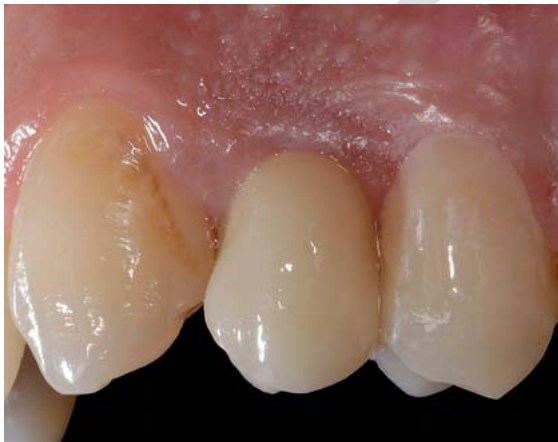► **Abb. 12** Spezifisches Acuris-Befestigungsinstrument, das die Krone über einen definierten Federimpuls mit voreingestellter Impulsstärke auf dem Abutment fixiert. Basale Ansicht des extraoral verklebten TiN-Kappen-Kronen-Komplexes.

Diskussion

Die Retention der Implantatkrone wird beim Acuris-Konzept, ähnlich wie bei einer Teleskopversorgung, ausschließlich über Friktion erreicht. Die industriell gefertigten Komponenten, bestehend aus dem Implantatabutment als „Patrize“ und der Titan-Nitrid-Kappe als „Matrize“, werden mit einem Konuswinkel von $5,7^\circ$ gefertigt. Diese Winkelvorgabe sichert auch unter dynamisch-lateralen Belastungen, wie sie z. B. im Frontzahnbereich auftreten können, eine optimale Fixierung und eine hohe klinische Stabilität. Damit eignet sich das konometrische Konzept sowohl für die Versorgung im Seiten- als auch



► **Abb. 13** Frontalansicht des Implantat-Einzelzahnersatzes in Regio 23.



► **Abb. 14** Lateralansicht: Aufgrund der Nichtanlage des permanenten linken oberen seitlichen Schneidezahns kam es bei dem Patienten im Wechselgebiss zu einer Mesialisierung des linken oberen Eckzahns in die Position des fehlenden seitlichen Schneidezahns. Die Implantation erfolgte in der eigentlichen Regio des Eckzahns.

Frontzahnbereich. Unterschiedliche Abutmentangulationen von 0 und 15° ermöglichen die individuelle Auswahl und Indikationsfreiheit für Einzelzahnversorgungen. Im Bedarfsfall kann der Behandler die Krone mit einer eigens entwickelten Zange (ConoGrip, USTOMED) vom Abutment sicher abziehen und erneut konometrisch festsetzen. Dieses Acuris-Konzept ist ausschließlich für die Implantatsysteme von Dentsply Sirona Implants (Ankylos, Astra, Xive) verfügbar. Enge und flächige Approximalkontakte zu den Nachbarzähnen sowie ein ausgeprägtes submukosales Emergenzprofil können erschwerende Faktoren für den korrekten Sitz und die klinische Ursache für die mangelhafte Befestigung der Acuris-Krone sein. Für Brückenversorgungen ist das Acuris-Konzept seitens des Herstellers noch nicht freigegeben.

Während über vielversprechende In-vivo-Ergebnisse für konometrische Verbindungen berichtet wurde [6, 11, 13, 14, 16, 18], stehen nun auch aktuelle Informationen über die Passung und das Risiko einer bakteriellen Translokation an der Verbindungsstelle zwischen Abutment und der Restauration zur Verfügung [20]. Obwohl man davon ausgeht, dass die Dichtwirkung von konometrischen Systemen und deren Friktion durch einen Keileffekt erreicht wird, könnte eine Fehlpassung und ein daraus resultierender Mikrospace zwischen den konometrischen Komponenten auf Höhe der Restaurationsränder als bakterielles Reservoir dienen, das die Plaquebildung fördert. Dies wiederum könnte zu einer Entzündung der periimplantären Gewebe und zur krestalen Knochenresorption führen [19]. Die mikrobielle Dichtigkeit der konometrisch-prothetischen Verbindung wurde von den Autoren in einem doppelt-variablen Studienaufbau getestet. Die spezifische qrt-PCR-Analyse und biologische Agarplattenausbringung der aktuellen In-vitro-Untersuchung ergab keinen Bakterientransfer von und in die prothetische Verbindung von konometrisch sitzenden Acuris-Einzelkronen. Die REM-Analyse zeigte beispielhaft einen marginalen Zementspalt zwischen der Acuris-TiN-Kappe und der Keramikkrone innerhalb eines klinisch akzeptablen Bereichs von ca. 100 µm, aber keinen Mikrospace an der Konus-in-Konus-Acuris-Verbindung. Eine ganzheitliche Betrachtung der bakteriellen Besiedlung für die Konus-in-Konus-Kupplung ergab somit keine mikrobielle Leckage. Eine Limitierung dieser Laborstudie besteht in der Tatsache, dass der Einfluss von dynamischen Kaubelastungen auf die bakterielle Translokation an der konometrischen Schnittstelle nicht untersucht wurde.

FAZIT

- Das konometrische Acuris-Konzept ermöglicht die dauerhaft stabile Befestigung von implantatgetragenen Einzelkronen durch Friktion der Konusflächen.
- Die definitive Implantatkrone wird ohne zusätzliche Verschraubung oder Zementierung auf dem Abutment fixiert.
- Die Restauration ist für den Patienten festsitzend, jedoch für den Behandler bei Bedarf herausnehmbar.
- Ungünstig austretende und dadurch funktional suboptimal oder ästhetisch störende Schraubkanäle werden vermieden.
- Die Inzidenz von biologischen und technisch-prothetischen Komplikationen durch übersehene Zementreste oder Lockerungen der Halteschraube wird minimiert.

Interessenkonflikt

Die Autorinnen/Autoren geben an, dass kein Interessenkonflikt besteht.

Autorinnen/Autoren



Dr. med. dent. Peter Gehrke

Department of Postgraduate Education, Master of Oral Implantology, Oral and Dental Medicine, Carolinum, Johann Wolfgang Goethe Universität, 60596 Frankfurt am Main & Praxis Prof. Dr. Dhom & Kollegen, Bismarckstraße 27, 67059 Ludwigshafen



ZT Carsten Fischer

Sirius Ceramics, Lyoner Straße 44–48, 60528 Frankfurt am Main



Dr. med. dent. Octavio Weinhold

M. Sc., M. Sc., Bismarckstraße 27, 67059 Ludwigshafen



Prof. Dr. Günter Dhom

Bismarckstraße 27, 67059 Ludwigshafen

Korrespondenzadresse

Dr. Peter Gehrke

Praxis Prof. Dr. Dhom & Kollegen
Bismarckstraße 27
67059 Ludwigshafen am Rhein
Deutschland
Tel.: + 49 621 68 124444, Fax: + 49 621 68 124469
dr-gehrke@prof-dhom.de

Literatur

- [1] Pjetursson BE, Thoma D, Jung R et al. A systematic review of the survival and complication rates of implant-supported fixed dental prostheses (FDPs) after a mean observation period of at least 5 years. Clin Oral Implants Res 2012; 23 (Suppl 6): 22–38
- [2] Tey VHS, Phillips R, Tan K. Five-year retrospective study on success, survival and incidence of complications of single crowns supported by dental implants. Clin Oral Implants Res 2017; 28: 620–625

- [3] Sailer I, Muhlemann S, Zwahlen M et al. Cemented and screw-retained implant reconstructions: a systematic review of the survival and complication rates. *Clin Oral Implants Res* 2012; 23 (Suppl 6): 163–201
- [4] Wittneben J G, Millen C, Bragger U. Clinical performance of screw- versus cement-retained fixed implant-supported reconstructions-a systematic review. *Int J Oral Maxillofac Implants* 2014; 29 (Suppl): 84–98
- [5] Millen C, Bragger U, Wittneben JG. Influence of prosthesis type and retention mechanism on complications with fixed implant-supported prostheses: a systematic review applying multivariate analyses. *Int J Oral Maxillofac Implants* 2015; 30: 110–124
- [6] Degidi M, Nardi D, Sighinolfi G et al. The conometric concept for the definitive rehabilitation of a single posterior implant by using a conical indexed abutment: A technique. *J Prosthet Dent* 2020; 123: 576–579
- [7] Annunziata M, Oliva A, Basile MA et al. The effects of titanium nitride-coating on the topographic and biological features of TPS implant surfaces. *J Dent* 2011; 39: 720–728
- [8] Scarano A, Piattelli M, Vrespa G et al. Bacterial adhesion on titanium nitride-coated and uncoated implants: an in vivo human study. *J Oral Implantol* 2003; 29: 80–85
- [9] Ioannidis A, Cathomen E, Jung RE et al. Discoloration of the mucosa caused by different restorative materials – a spectrophotometric in vitro study. *Clin Oral Implants Res* 2016; 28: 1133–1138
- [10] Sala L, Bascones-Martinez A, Carrillo-de-Albornoz A. Impact of abutment material on peri-implant soft tissue color. An in vitro study. *Clin Oral Investig* 2017; 21: 2221–2233
- [11] Degidi M, Nardi D, Piattelli A. The Conometric Concept: Coupling Connection for Immediately Loaded Titanium-Reinforced Provisional Fixed Partial Dentures – A Case Series. *Int J Periodontics Restorative Dent* 2016; 36: 347–354
- [12] Bressan E, Lops D. Conometric retention for complete fixed prosthesis supported by four implants: 2-years prospective study. *Clin Oral Implants Res* 2014; 25: 546–552
- [13] Degidi M, Nardi D, Sighinolfi G et al. The Conometric Concept: Definitive Fixed Lithium Disilicate Restorations Supported by Conical Abutments. *J Prosthodont* 2018; 27: 605–610
- [14] Degidi M, Nardi D, Sighinolfi G et al. The Conometric Concept: A Two-Year Follow-Up of Fixed Partial CEREC Restorations Supported By Cone-In-Cone Abutments. *J Prosthodont* 2019; 28: e780–e787
- [15] Bressan E, Veneze AC, Magaz VR et al. Fixed Conometric Retention with CAD/CAM Conic Coupling Abutments and Prefabricated Syncone Caps: A Case Series. *Int J Periodontics Restorative Dent* 2018; 38: 277–280
- [16] Degidi M, Nardi D, Gianluca S et al. The Conometric Concept: A 5-Year Follow-up of Fixed Partial Monolithic Zirconia Restorations Supported by Cone-in-Cone Abutments. *Int J Periodontics Restorative Dent* 2018; 38: 363–371
- [17] Laverty DP, Fairbrother K, Addison O. The Current Evidence on Retaining or Prosthodontically Replacing Retained Deciduous Teeth in the Adult Hypodontia Patient: A Systematic Review. *Eur J Prosthodont Restor Dent* 2018; 26: 2–15
- [18] Bressan E, Sbricoli L, Guazzo R et al. Five-year prospective study on conometric retention for complete fixed prostheses. *Int J Oral Implantol (Berl)* 2019; 12: 105–113
- [19] Canullo L, Penarrocha M, Monje A et al. Association Between Clinical and Microbiologic Cluster Profiles and Peri-implantitis. *Int J Oral Maxillofac Implants* 2017; 32: 1054–1064
- [20] Gehrke P, Hartjen P, Smeets R et al. Marginal Adaptation and Microbial Leakage at Conometric Prosthetic Connections for Implant-Supported Single Crowns: An In vitro Investigation. *Int J Mol Sci* 2021; 22: 881

Bibliografie

ZWR – Das Deutsche Zahnärzteblatt 2021; 130: 85–92
 DOI 10.1055/a-1374-1223
 ISSN 0044-166X
 © 2021. Thieme. All rights reserved.
 Georg Thieme Verlag KG, Rüdigerstraße 14,
 70469 Stuttgart, Germany